

# **„Wundmanagement in der Fußpflege“**

Projektarbeit  
Zur Erlangung des Titels  
**Wundmanagement**

Weiterbildung  
AZW Ausbildungszentrum West in Innsbruck

Betreuer  
Jakob Seiwald, Dr. med. univ.

Vorgelegt von  
Bettina Seiwald-Schranz

Handenberg, September 2016

**„Man hat dir einen Kopf gegeben,  
damit du über deine Füße nachdenken kannst“**

Asiatische Weisheit

# Inhaltsverzeichnis

|   |    |
|---|----|
| 1. Einleitung   | 4  |
| 2. Anatomie des Fußes   | 5  |
| 3. Der menschliche Gang   | 8  |
| 4. Veränderungen des Fußes  | 10 |
| 5. Fußdeformitäten  | 11 |
| 6. Die häufigsten Fußdeformitäten   | 13 |
| 7. Entzündliche Erkrankungen des Fußes  | 17 |
| 8. Diabetischer Fuß   | 18 |
| 9. Hautveränderungen  | 21 |
| 10. Veränderungen an Haut und Nägel   | 23 |
| 11. Beispiele für Hauterkrankungen und Wunden, die den Kompetenzbereich der Fußpflege überschreiten | 25 |
| 12. Ausbildung Fußpflege in Österreich  | 28 |
| 13. Definition verschiedener Begriffe in der Fußpflege  | 28 |
| 14. Podologische Ausbildung in Deutschland  | 30 |
| 15. Berufsbild Podologie  | 30 |
| 16. Fallbeispiel  | 31 |
| 17. Zusammenfassung   | 34 |
| 18. Schlussfolgerung  | 34 |
| 19. Literaturverzeichnis  | 35 |

## **1. Einleitung**

### **Gesunde Füße für ein gesundes Leben**

Gesunde Füße sind u.a. Grundlage für Bewegung und wirken sich auf den gesamten Organismus aus. Die meisten Menschen werden mit gesunden Füßen geboren, viele erwerben im Laufe des Lebens Fehlstellungen, die zu verschiedenen Fußproblemen führen können.

Die Ursachen sind vielfältig, die Probleme in der Fußgesundheit steigend. Hornhaut, Druckstellen, Hühneraugen, eingewachsene Nägel oder Entzündungen im Nagelbett sind mehr als nur kosmetische Probleme.

Die Fußpflege gewinnt zunehmend an Bedeutung und kann wesentlich zur persönlichen Gesundheitsvorsorge beitragen. Ziel einer professionellen Fußpflege ist die Erhaltung oder Wiederherstellung der normalen Funktion von Haut und Nägel.

Da auch sehr häufig Wunden zu versorgen sind - wie etwa beim eingewachsenen Nagel, Läsionen unter Hornhautschwielen, bei Verletzungen oder beim diabetischen Fuß - kommt die Fußpflege schnell an ihre Grenzen.

Ziel dieser Arbeit ist aufzuzeigen, welche Überschneidungen zwischen Fußpflege und Wundmanagement bestehen. Daraus ergeben sich zwei wesentliche Fragen:

1. Warum ist Wundmanagement in der Fußpflege wichtig?
2. Welche Voraussetzungen müssen gegeben sein, um eine optimale Wundversorgung in der Fußpflege durchführen zu können?

Um diese Fragen zu beantworten, müssen zuerst grundlegende Fakten dargelegt werden.

Dazu gehören einerseits die anatomischen Grundlagen des Fußes, die Physiologie des Gangs und andererseits die Ursachen, die zu Haut- und Nagelerkrankungen führen können.

Dieses Wissen ist notwendig, um Vergleiche zwischen gesunden Füßen und Fußdeformitäten führen zu können.

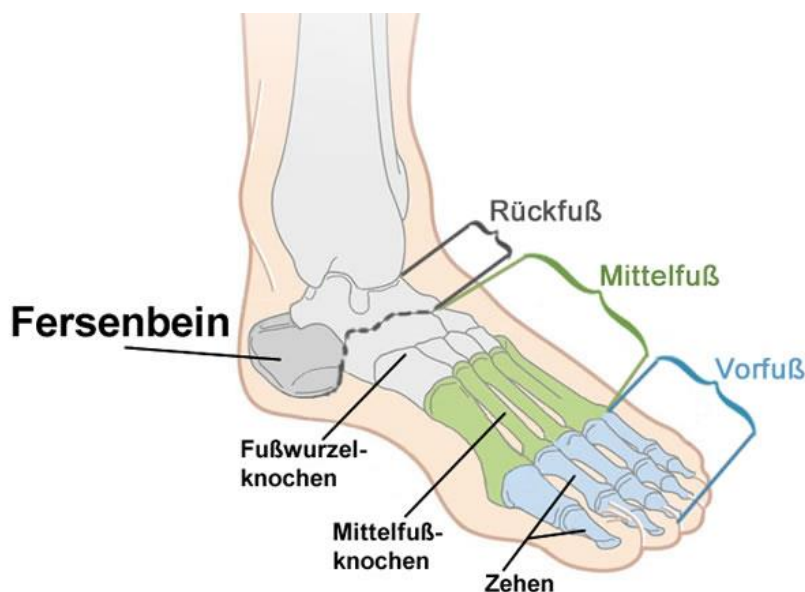
## 2. Anatomie des Fußes

Der Fuß besteht aus 26 Knochen, die über Gelenke miteinander verbunden sind. Zusammen mit Muskeln, Sehnen und Bänder bilden sie eine funktionelle Einheit, die für den korrekten Bewegungsablauf entscheidend sind.

Die Füße dienen als Stütze und haben sich mit der Evolution an den aufrechten Gang angepasst.

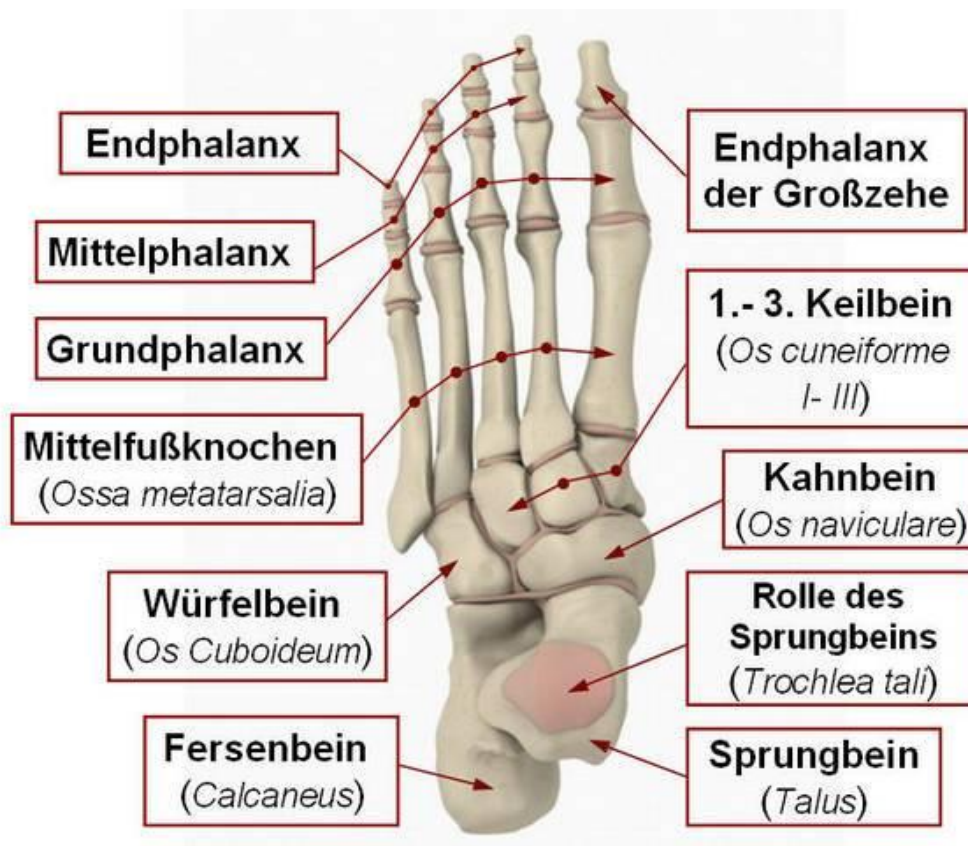
Anatomisch betrachtet unterscheidet man drei funktionelle Abschnitte am Fuß.

- 1) Rückfuß: gebildet aus Fersenbein (Calcaneus) und Sprungbein (Talus)
- 2) Mittelfuß: gebildet aus dem Würfelbein (Os cuboideum), dem Kahnbein (Os naviculare), den Keilbeinen (Ossa cuneiformia) und den Mittelfußknochen (Ossa metatarsalia)
- 3) Vorfuß: gebildet aus den Grund-, Mittel- und Endphalangen.



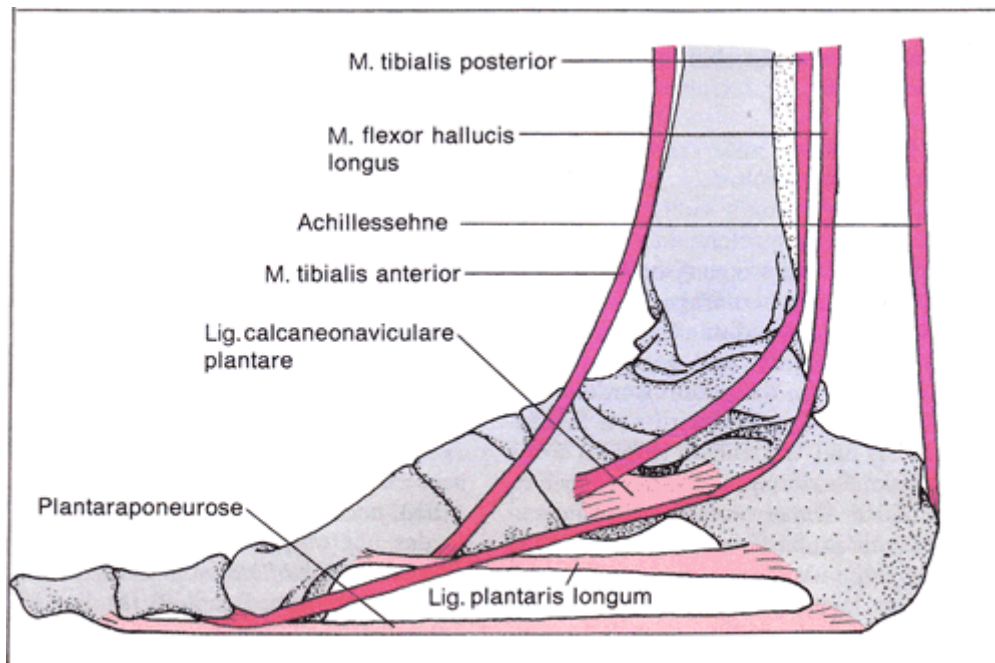
[http://www.apotheken-umschau.de/Fuesse/Fersenschmerz-Wissenswertes-zur-Anatomie-der-Ferse--54946\\_2.html](http://www.apotheken-umschau.de/Fuesse/Fersenschmerz-Wissenswertes-zur-Anatomie-der-Ferse--54946_2.html)

Die Fußwurzel wird aus sieben Knochen gebildet und ist zweireihig aufgebaut. Die proximale Knochenreihe bilden der Talus und der Calcaneus. Das Os naviculare stellt den Übergang zur distalen Knochenreihe, welche durch die Ossa cuneiformia und das Os cuboideum gebildet wird, dar. [[http://epub.uni-regensburg.de/28642/1/Dissertation-Online\(1\).pdf](http://epub.uni-regensburg.de/28642/1/Dissertation-Online(1).pdf)]



<http://www.netklinik.de/orthopaedie/fuss.htm>

Eine Besonderheit bildet die Gewölbekonstruktion. Das Quergewölbe ermöglicht ein Ausbalancieren in der Frontalebene, unterstützt wird es dabei muskulär durch den M. tibialis posterior und den M. peroneus longus. Das Ausbalancieren ist in der Abstoßungsphase beim Gang und beim Einbeinstand besonders wichtig. Das Längsgewölbe erstreckt sich zwischen Vor- und Rückfuß. Die passiven Verspannungsstrukturen des Längsgewölbes werden durch das Pfannenband (Lig. calcaneonaviculare plantare), das Lig. plantare longum und die Plantaraponeurose gebildet. Bei der Abfederung während des Gehens und bei der Anpassung des Fußes auf Bodenunebenheiten sind das Chopart-Gelenk und das untere Sprunggelenk von Bedeutung. Durch ihr Zusammenspiel wird der Fuß kontrolliert abgefangen. [[http://epub.uni-regensburg.de/28642/1/Dissertation-Online\(1\).pdf](http://epub.uni-regensburg.de/28642/1/Dissertation-Online(1).pdf)]



**Abb. Schematische Darstellung des Fußlängsgewölbes (WEINECK 1988)**

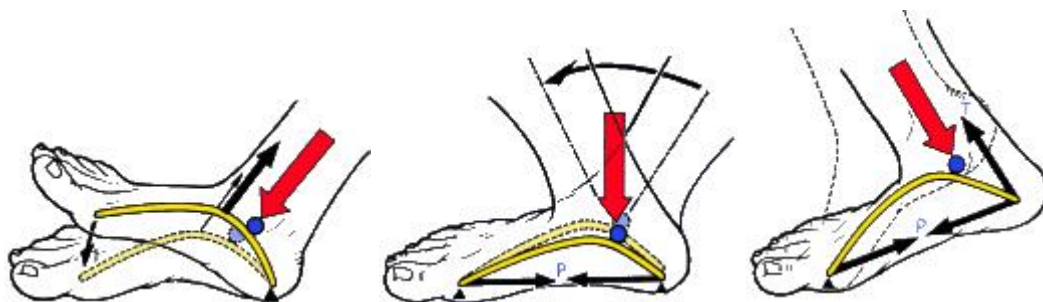
[http://www.la-coaching-academy.de/2009\\_training lehre/2009-01-10-die-fuesse-sind-das-hoechste-gut.php](http://www.la-coaching-academy.de/2009_training lehre/2009-01-10-die-fuesse-sind-das-hoechste-gut.php)

### 3. Der menschliche Gang

Der menschliche Gang ist individuell geprägt und ist abhängig vom Geschlecht, vom Alter und von persönlichen Lebensbedingungen.

Beim Gehen ist die Dynamik des Fußes entscheidend. Wenn der Fuß am Boden aufsetzt, werden die Fußgewölbe aktiviert und die Muskeln und Bänder sorgen für ein kontrolliertes Auftreten. Beim Fersenauftritt verhindert der M. tibialis anterior, dass der Fuß platt auf den Boden aufkommt. Durch die Verspannung im Gewölbe wird das Gewicht abgefedert. Das Abstoßen durch die Zehen vom Boden wird durch den M. triceps surae und die Plantarflexoren ermöglicht.

Jedes Bein dient abwechselnd als Standbein oder Spielbein. Die Standphase macht 60% des Gangzyklus aus und umfasst den Zeitraum zwischen Aufsetzen der Ferse und Abstoßen der Zehen. [[http://epub.uni-regensburg.de/28642/1/Dissertation-Online\(1\).pdf](http://epub.uni-regensburg.de/28642/1/Dissertation-Online(1).pdf)]



<http://www.fitpartner.de/index.php?id=97>

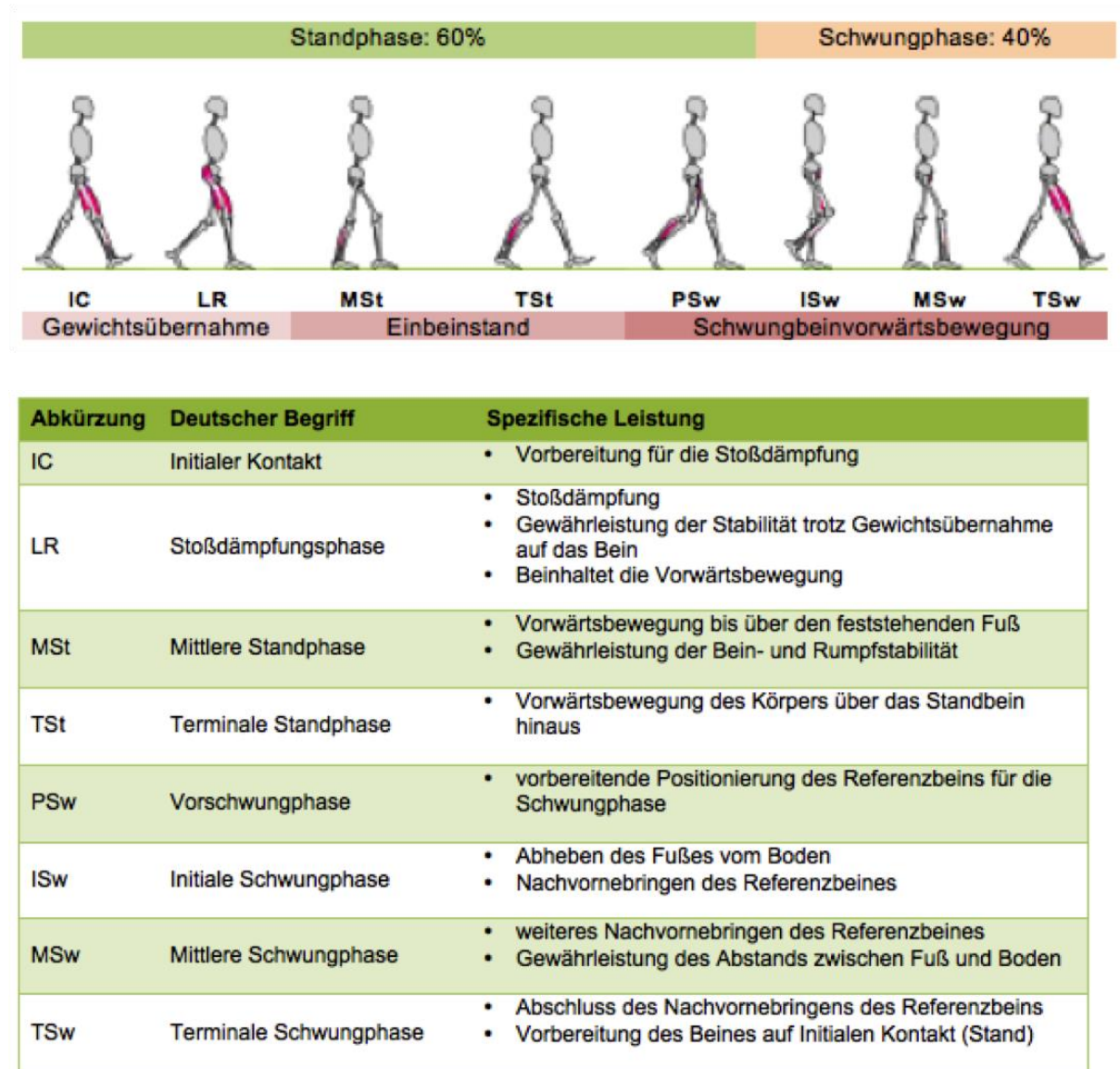
Um das Gehen zu ermöglichen, muss jedes Bein das gesamte Körpergewicht tragen und während des Stehens auf einem Bein die Balance halten können. Das schwingende Bein muss in der Lage sein, die folgende stützende Rolle zu übernehmen.

Ein vollständiger Gangzyklus erstreckt sich von einem bis zum nächsten Auftritt derselben Ferse und wird als Doppelschritt bezeichnet. Innerhalb dieses Gangzyklus wird eine bestimmte Reihenfolge von



Bewegungsabläufen wiederholt. Man unterscheidet zwei Hauptphasen: die Standphase, in dem das Bein Bodenkontakt hat und die Schwungphase, bei dem das Bein in der Luft durchschwingt.

[[http://www.medilogic.com/uploads/media/Juhnke\\_Endo\\_Exo\\_Femurprothese.pdf](http://www.medilogic.com/uploads/media/Juhnke_Endo_Exo_Femurprothese.pdf)]



[http://wiki.ifs-tud.de/\\_media/biomechanik/projekte/ss2013/abk.\\_8\\_phasen.png?cache=](http://wiki.ifs-tud.de/_media/biomechanik/projekte/ss2013/abk._8_phasen.png?cache=)

Das Gangbild ist das Ergebnis eines komplexen Zusammenspiels zwischen zentralem und peripheren Nervensystems sowie dem Stütz- und Bewegungsapparat

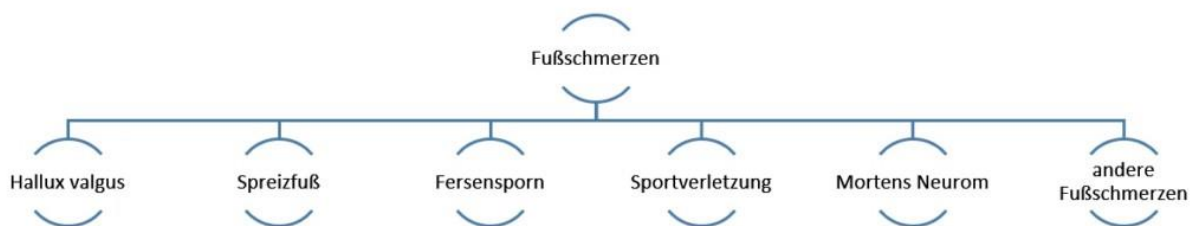
## 4. Veränderungen des Fußes

Veränderungen des Fußes ergeben sich aus einer mehr oder weniger starken Abweichung von der normalen Fußform. Eine optimale Gewichtsverteilung ist nicht mehr gegeben und es entwickeln sich Fußdeformitäten. Eine Deformität ist immer durch eine Bewegungseinschränkung gekennzeichnet, die ein verändertes Gangbild aufweisen kann.

Fußveränderungen entwickeln sich meist über Jahre hinweg und sind oft mit Schmerzen verbunden. Mehr als die Hälfte aller Erwachsenen ist davon betroffen. Je nach Ausprägung ist die Mobilität mehr oder weniger stark eingeschränkt. Uneingeschränkte Fortbewegung ist ein Grundbedürfnis. Ist dies nicht mehr oder nur in eingeschränkter Form möglich, ist die Lebensqualität oft enorm beeinträchtigt.

Fußfehlstellungen haben oft weitreichende Folgen. Durch Fehlstellungen entwickelte Fehlbelastungen rufen Schmerzen hervor, die durch eine eingenommene Schonhaltung gemildert werden. Die Schonhaltung entspricht aber nicht der natürlichen Haltung und kann sich negativ auf den gesamten Bewegungsapparat auswirken.

In der Fußpflege ist es sehr wichtig orthopädische Probleme zu erkennen und gegebenenfalls zur Klärung an den Facharzt zu verweisen. Nur wenn man die Ursachen von Beschwerden kennt, kann man gezielt behandeln und therapieren. Die Fußpflege stellt somit ein wichtiges Bindeglied in einer interdisziplinären Behandlung dar.

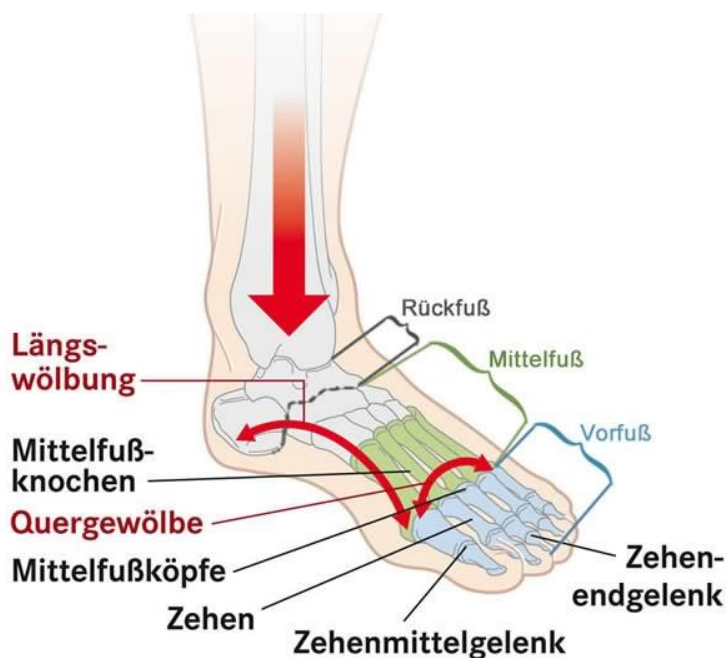

<http://chiropraktor-haus.de/schmerzen/fussschmerzen/>

## 5. Fußdeformitäten

Unter Fußdeformitäten versteht man angeborene oder im Laufe des Lebens erworbene Fußfehlstellungen, die mit einer Funktionsbehinderung einhergehen können.

Der Fuß weist ein Längsgewölbe und ein Quergewölbe auf. Die Fußgewölbe werden durch Muskeln verspannt und durch Bänder und Sehnen stabilisiert. Dadurch wird das Körpergewicht hauptsächlich auf drei Punkte verteilt: Ferse, Großzehengrundgelenk und Kleinzehengrundgelenk. Bei einer Fußfehlstellung ist diese Gewichtsverteilung nicht mehr gegeben.



<http://www.apotheken-umschau.de/Fuesse/Was-hilft-bei-Spreiz--Senk--und-Plattfuss-173985.html>

Deformitäten des Längsgewölbes: Senk-, Knick-, Platt- und Hohlfuß

Deformitäten des Quergewölbes: Spreizfuß mit Hallux valgus, Hammer- und Krallenzehen.

## 5.1 Pathogenese der Fußdeformitäten

Man unterscheidet zwischen flexiblen Fußfehlstellungen (reponierbar) und kontrakten Deformitäten (irreponibel) in der Sagittal-, in der Frontal- und in der Horizontalebene sowie deren zahlreicher Kombinationen.

Wenn der Winkel zwischen Unterschenkel und Sprungbein vermindert ist, spricht man von einem Hackenfuß, ist er vermehrt, von einem Spitzfuß. Ist die Fußwölbung abgeflacht, handelt es sich um einen Plattfuß, ist sie erhöht, um einen Hohlfuß. Weicht die Ferse nach außen ab, zeigt sich das Bild eines Knickfußes, weicht sie nach innen ab, das Bild eines Klumpfußes.

Ätiologisch kommen vererbare, ungeklärte sowie sekundäre Veränderungen vor. Dabei spricht man von neurogenen, myogenen, osteogenen, traumatischen, entzündlichen und rheumatischen Fehlstellungen.

Nach der Pathogenese unterscheidet man zwischen angeborenen und erworbenen Fußfehlstellungen, wobei sich letztere im Kindesalter, während oder nach Abschluss des Wachstums entwickeln können.

[<http://edoc.hu-berlin.de/dissertationen/guenter-uwe-2000-05-18/PDF/Guenter.pdf>]

Die häufigsten Ursachen bei erworbenen Fehlstellungen sind Übergewicht, falsches Schuhwerk und Erkrankungen wie z.B. Diabetes mellitus.

Übergewicht begünstigt das Entstehen von Fußdeformitäten durch übermäßige Belastung der Muskeln und Bänder. Die kontrakte Deformität entsteht hier infolge primärer Veränderungen der Weichteile (flexible Fehlstellung). Ein insuffizienter Bandapparat und statische Überlastungskräfte führen zu Störungen der Fußwölbung.

Ungeeignetes Schuhwerk (besonders zu enge, zu hohe und zu spitze Schuhe) in Kombination mit Bindegewebsschwäche ist verantwortlich für vermehrte Vorfußbelastung und des sich daraus entwickelnden Spreizfußes mit all seinen Folgeerscheinungen.

Polyneuropathie führt beim Diabetiker im Laufe der Jahre zu Fußdeformitäten, die weitreichende Folgen, wie z.B. die Entstehung von Ulcera, haben können.

## **6. Die häufigsten Fußdeformitäten**

### **6.1 Senkfuß**

Der Senkfuß entsteht durch das Absinken des Längsgewölbes von der Ferse bis zum Fußballen. Ursache ist meist eine Bänder- und Muskelschwäche. Auch Übergewicht kann der Auslöser für einen Senkfuß sein, weil das Gewölbe durch das Gewicht ständig nach unten gedrückt wird. Bei stärkerer Belastung kann es zu Fußsohlenschmerzen kommen.

### **6.2 Plattfuß**

Beim Plattfuß kommt es sowohl zum Absinken des Längs- als auch des Quergewölbes – der Fuß liegt vollständig am Boden auf. Auch hier sind die Ursachen in einer Bänder- und Muskelschwäche zu finden. Besonders häufig wird der Plattfuß durch Übergewicht verursacht.

### **6.3 Knickfuß**

Der Knickfuß ist eine Fehlstellung des Fußes gegenüber dem Unterschenkel: der Winkel zwischen Ferse und Unterschenkel verläuft geknickt. Kinder haben häufig Knick-Senkfüße, die sich normalerweise bis zum 12. Lebensjahr zurückbilden. Knickfüße bereiten keine nennenswerten Beschwerden.

### **6.4 Hohlfuß**

Ein Hohlfuß ist eine Fußdeformität, wobei der Fuß eine überhöhte Fußlängswölbung aufweist. Die Gewichtsverteilung liegt auf der Ferse und auf dem Fußballen. Durch die verstärkte Belastung des Fußballens können großflächige, schmerzhafte Schwielen entstehen. Bei ausgeprägter Form treten häufig auch Krallen- oder Hammerzehen auf. Als weitere Folge können sich Druckstellen und Hühneraugen bilden.

### **6.5 Spitzfuß**

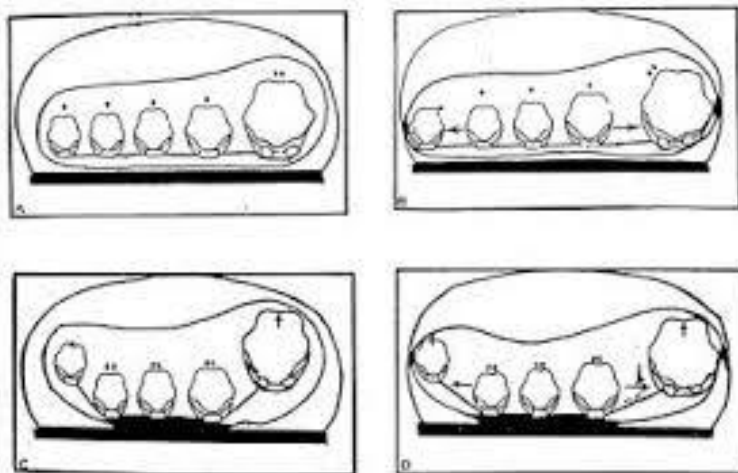
Beim Spitzfuß ist die Ferse hochgestellt, sodass der Fuß nur mit dem Fußballen den Boden berührt. Der Fuß kann beim Gehen nicht abgerollt werden. Der Spitzfuß kann angeboren sein, durch eine Wadenmuskelverkürzung hervorgerufen werden oder Folge von langer Bettlägrigkeit sein.

## 6.6 Spreizfuß

Deformitäten des Vorfußes gehören zu den häufigsten Fußfehlstellungen und können für den Betroffenen eine erhebliche Einschränkung der Lebensqualität bedeuten. Der Spreizfuß als Insuffizienz des Vorfußes ist die häufigste Deformität, die auch die meisten Komplikationen verursachen kann.

Zu den häufigsten Ursachen des Spreizfußes zählen neben genetischer Veranlagung Übergewicht und falsches Schuhwerk.

Ein Spreizfuß entsteht durch das Absinken des Quergewölbes und einem fächerförmigen Auseinandertreten der fünf Mittelfußköpfchen (Metatarsalköpfchen). Durch die dabei entstehende Hauptbelastung der mittleren drei Mittelfußköpfchen kann es zu einer schmerzhaften Schwielenbildung kommen (Metatarsalgie).



Verlagerung der Mittelfußköpfchen beim Spreizfuß (Quelle: Jahs, Disorders of the foot, Sauters, 1982)

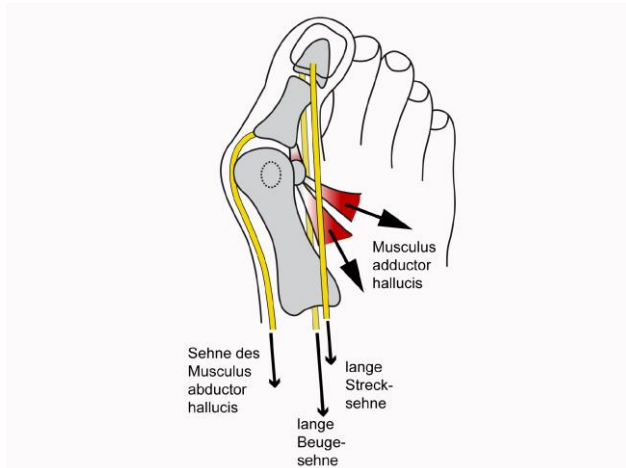
Es entsteht ein immer größerer Druck auf die Metatarsalköpfchen, weil durch den erhöhten Druck das Fettgewebe abnimmt und Plantarkeratosen zunehmen.

Eine häufige Folge der Spreizfußstellung ist das Morton Neurom. Dabei handelt es sich um eine Verdickung eines der Fußnerven zwischen den Mittelfußknochen. Charakteristisch ist ein belastungsabhängiger Schmerz im Vorfuß.

## 6.7 Hallux valgus

Der Hallux valgus ist eine laterale Abweichung der Großzehe im Grundgelenk und entsteht als Folge eines Spreizfußes. Zusätzlich kommt es zu einer Störung des muskulären Gleichgewichts (M. adductor hallucis und M. abductor hallucis) und zu einer veränderten Zugrichtung der Sehnen.

Aus der daraus resultierenden Veränderung der Belastung entsteht eine Pseudoexostose (Ballenbildung) mit häufigen Bursitiden, Schmerzen im Großzehengrundgelenk, zunehmende sekundäre Zehenfehlstellungen (Krallen-, Hammer- und Reiterzehen) und eingeschränkte Beweglichkeit im Großzehengrundgelenk.



<http://www.halluxinfo.de/vorfuss/hallux-valgus/index.html>

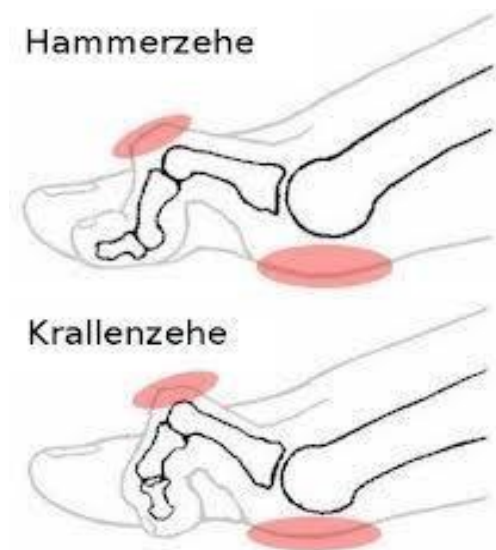Durch die Instabilität des Fußes als Folge der eingeschränkten Funktion der Großzehe, wird das Körpergewicht vermehrt auf die Außenseite des Fußes verlagert. Beim normalen Abrollvorgang des Fußes spielt die Großzehe eine wichtige Rolle beim Abstoßvorgang. Durch die Deformität verliert die Großzehe diese wichtige Funktion. Das führt zu Überlastungsschäden, Sehnenentzündungen und Muskelschmerzen.

Durch diesen Funktionsverlust, verbunden mit entzündlichen Veränderungen des Gelenks, wird das Großzehengrundgelenk immer schmerzhafter. Die übrigen Metatarsalköpfchen werden durch den veränderten Abrollvorgang stärker belastet, die plantaren Fettpolster verringern sich und es kommt zu einer druckschmerzhaften Schwielenbildung. Neben einer angeborenen Bindegewebsschwäche ist die häufigste Ursache für die Entstehung eines Hallux ungeeignetes Schuhwerk.

## 6.8 Hammerzehe

Hammerzehen sind durch eine maximale Beugung im Zehengrundgelenk gekennzeichnet. Sie treten meist im Rahmen einer Spreizfußdeformität in Kombination mit einem Hallux valgus auf.

Die Zehenkuppe liegt auf dem Boden auf, so dass durch den ständigen Druck ein schmerzhafter Clavus entstehen kann. Ebenso schmerzhaft kann eine Hornhautschwiele sein, die sich unter dem betroffenen Metatarsalköpfchen bilden kann.



[Sanihaus.ch/wiki/gelenke/fuss-zehen/krallen-hammerzehen/](http://Sanihaus.ch/wiki/gelenke/fuss-zehen/krallen-hammerzehen/)

## 6.9 Krallenzehe

Bei Krallenzehen besteht eine Beugung im Zehenmittelglied und eine Überstreckung im Zehengrundgelenk. Auch sie treten bei Spreizfußdeformität und Hallux valgus auf.

Die Zehenkuppe berührt den Boden nicht mehr und eine Überlastung der Metatarsalköpfchen ist die Folge. Dadurch verringert sich das Fettgewebe und es kommt zum Auftreten von Schmerzen. Clavi bilden sich meist über dem Mittel- und Endglied.

## 6.10 Reiterzehe

Bei der Reiterzehe kommt eine Zehe auf der benachbarten Zehe zum Aufliegen, sie reitet auf. Die aufliegende Zehe ist gefährdet für Clavusbildung, die darunterliegende Zehe für Veränderungen im Nagelbett.



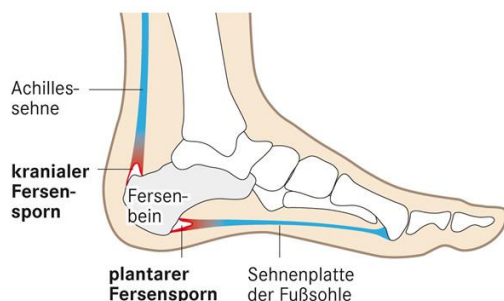
## 7. Entzündliche Erkrankungen des Fußes

### 7.1 Der untere Fersensporn (Plantarfasciitis)

An der Unterseite des Fersenbeins (Calcaneus) befinden sich zwei Knochenvorsprünge, Processus medialis und lateralis calcanei. Diese Knochenhöcker sind Ursprung für einige kurze Fußmuskeln und Bänder. Bei einem Teil der Bevölkerung bildet sich eine knöcherne Ausbildung am Processus medialis – der plantare Fersensporn.

Der plantare Fersenschmerz zählt zu den häufigsten Erkrankungen im Fußbereich. Die Ursachen sind Fußdeformitäten wie Senk-, Knick- und Hohlfuß, falsches Schuhwerk oder Übergewicht.

Vor allem bei den genannten Fußdeformitäten kommt es durch eine Streckung des Längsgewölbes zu einer veränderten Auflage des Körpergewichts und somit zu vermehrten Zug auf die Plantarfaszie, die das Fußgewölbe maßgeblich stützt. Diese Überlastung führt zu chronischen Entzündungsreaktionen.



[http://www.apotheken-umschau.de/Fuesse/Fersensporn-Ursachen-11738\\_2.html](http://www.apotheken-umschau.de/Fuesse/Fersensporn-Ursachen-11738_2.html)

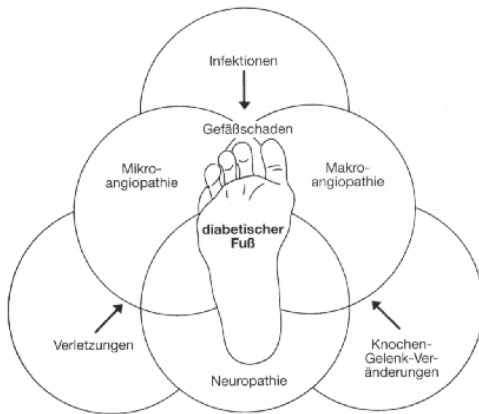
### 7.2 Der obere Fersensporn (Haglundferse)

Bei der Haglundferse handelt es sich um einen Knochenvorsprung an der Rückseite der Ferse im Ansatzbereich der Achillessehne. Die Achillessehne wird dadurch an ihrem Ansatz nach hinten gedrängt und durch Gegendruck des hinteren Schuhrandes entstehen Schmerzen.

Diese Form ist angeboren. Durch ständigen Druck enger Schuhe kann sich der Knochenvorsprung vergrößern, die Reizung der Knochenhaut nimmt zu. Durch die Entzündung des Schleimbeutels, der zwischen dem Fersenbein und dem Ansatz der Achillessehne liegt, verstärken sich auch die Schmerzen.

## 8. Der diabetische Fuß

Das diabetische Fußsyndrom ist durch komplexe multifaktorielle Abläufe gekennzeichnet. Das Zusammenwirken verschiedener Faktoren ergibt das Zustandsbild des diabetischen Fußes. Zu diesen Faktoren zählen: Neuropathie, Angiopathie und Infektionen.

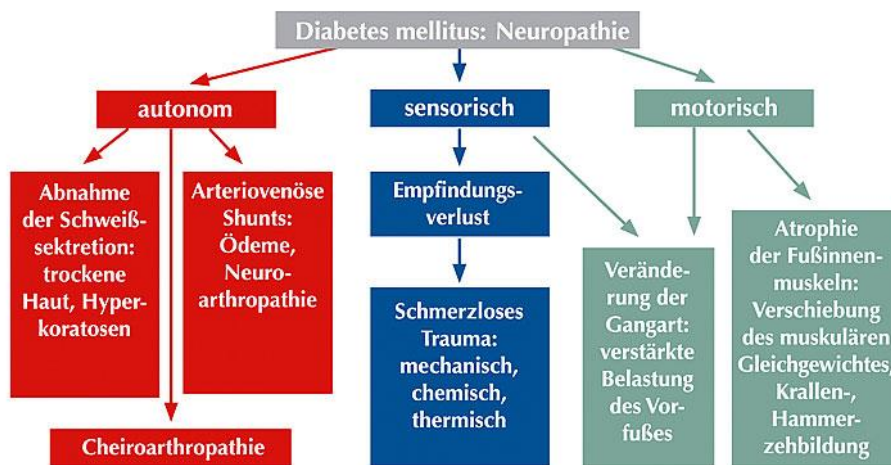


<http://edoc.hu-berlin.de/dissertationen/surminski-oleg-2003-03-20/HTML/chapter1.html>

### 8.1 Neuropathie

Typisch für die diabetische Neuropathie ist die rissige, trockene Haut an den Fußsohlen. Zudem zeigt sich eine ausgeprägte Schwielenbildung an besonders exponierten Stellen wie Zehenkuppen, Vorfuß- und Fersenbereich.

Man unterscheidet die sensorische, motorische und autonome Neuropathie. Meistens treten sie kombiniert als Polyneuropathie auf.



<http://www.diabsite.de/aktuelles/nachrichten/2013/130725b.html>

## 8.2 Angiopathie

### 8.2.1 pAVK

Die periphere arterielle Verschlusskrankheit bezeichnet Durchblutungsstörungen der Extremitätenversorgenden Arterien durch Stenosierung und Okklusion.

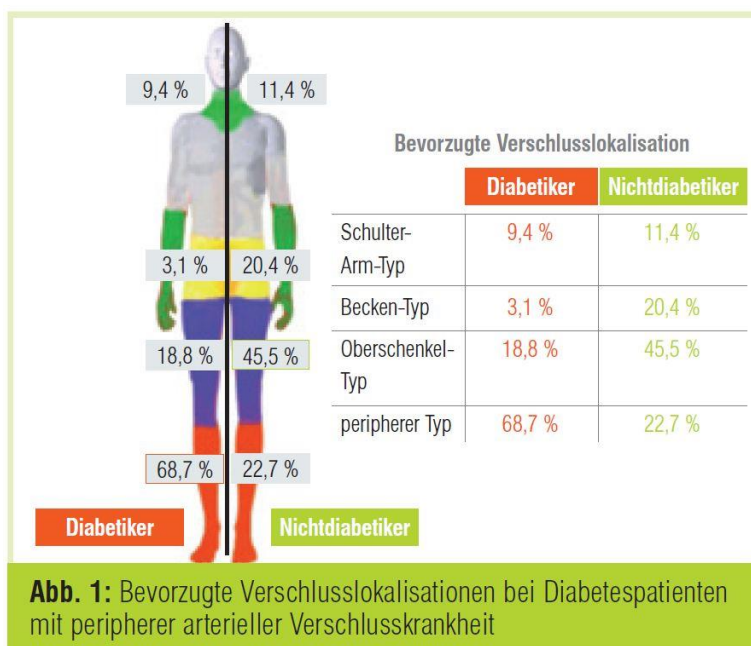
### 8.2.2 Makroangiopathie

Bei der Entstehung der Makroangiopathie sind einige Risikofaktoren zu berücksichtigen: Arterielle Hypertonie, Nikotinabusus, Hyperlipidämie, schlecht eingestellter Zucker und Adipositas.

Durch den erhöhten Glucosespiegel laufen die thrombolytischen Reaktionen im Blut langsamer ab. Dadurch setzt die Arteriosklerose früher ein, schreitet schneller fort und ist meistens primär in den Unterschenkeln lokalisiert.

### 8.2.3 Mikroangiopathie

Bei der Mikroangiopathie kommt es zu Verengungen in den endversorgenden Gefäßen. Die Ursache liegt in einer langjährigen schlechten Blutzuckereinstellung, die zu einer Verdickung der Basalmembran führt und die wiederum eine Reduktion der Sauerstoffversorgung des Gewebes zur Folge hat.



<http://www.medmedia.at/diabetes-forum/diabetes-pavk-prognostische-implikationen/>

### 8.3 Infektionen

Aufgrund eines schlecht eingestellten Zuckers ist die Immunabwehr geschwächt. Immunglobuline und Leukozyten weisen eine verminderte Aktivität auf, wodurch sich Keime leichter vermehren und ausbreiten können. Das zeigt sich besonders bei Wunden: sie infizieren sich schneller und die Wundheilung ist verzögert.

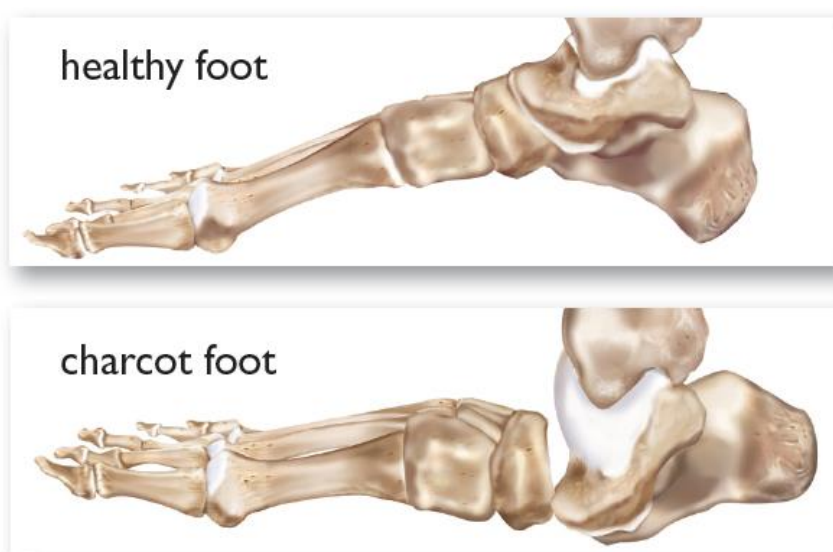
### 8.4 Charcot-Fuß

Als CharcotFuß oder diabetisch-neuropathische Osteoarthropathie wird die Zerstörung der Knochen und Gelenke des Fußskeletts durch das Zusammenwirken mehrerer Faktoren bezeichnet.

Die bedeutendste Komponente ist die Polyneuropathie, die zu einer schleichenden Deformierung des Fußskeletts führt. Hyperperfusion (verstärkte Durchblutung) oder Störung im Knochenzellstoffwechsel führen zu einer Mangelversorgung des Knochens und somit zu dessen Abbau.

Da der Knochen zunehmend instabiler wird, sind Mikrofrakturen möglich. Durch zunehmende Fehlbelastung kommt es schließlich zu einem kompletten Einbruch der Gewölbekonstruktion, der zu Knochenverwachsungen führen kann.

Bedingt durch die Umbauvorgänge in den Fußknochen, verändert sich die Druckverteilung am Fuß. An diesen exponierten Stellen bilden sich zuerst großflächige Schwielen, aus denen sich ein Ulcus entwickeln kann.



<http://orthotic.ca/blog/page/2/>

## **8.5 Mal perforans**

Ein Mal perforans ist ein druckinduziertes Ulcus, das bei Polyneuropathien auftritt. Das Ulcus bildet sich häufig unter Hornhautschwielen an mechanisch belasteten Bereichen der Fußsohlen aufgrund von Sensibilitätsstörungen und Fehlbelastung.

Durch die Neuropathie kommt es zu Fehlbelastungen des Fußes. An besonders exponierten Stellen (Vorfuß, Zehenkuppen, Ferse) bilden sich Hornhautschwielen. Daraus kann sich ein schmerzloses Ulcus bilden – das Mal perforans.

## **9. Hautveränderungen**

### **9.1 Hyperkeratosen**

Als Hyperkeratosen bezeichnet man Veränderungen der Hornbildung in den Schichten der Oberhaut. Diese durch Belastung entstehende vermehrte Hornhautbildung führt meist zu einer großflächigen Verdickung der Hornhaut.

### **9.2 Schwielen**

Die Schwiele stellt eine Unterart der Hyperkeratose dar. Sie ist meistens sehr großflächig und entsteht durch mechanischen Druck oder Reibung. Häufig als Folge des Spreizfußes unterhalb der mittleren Metatarsalköpfchen.

### **9.3 Rhagaden**

Rhagaden sind schmerzhafte Hauteinrisse oder Fissuren im Fersenbereich, die aufgrund trockener Hornhautstellen entstehen. Die ursprüngliche Funktion der Haut ist nicht mehr gegeben, da die Feuchtigkeit und somit die Elastizität verloren geht.

### **9.4 Hühneraugen – Clavi**

Ein Hühnerauge ist eine Hornschwielenbildung mit zentralem, in die Tiefe wachsenden kegelförmigen Sporn, hervorgerufen durch chronischen Druck auf knochenaher Haut.

#### Einteilung

*Clavus durus*: hartes Hühnerauge, vor allem an Zehenrücken und

Fußsohlen

*Clavus mollis*: weiches Hühnerauge, zwischen den Zehen

*Clavus vascularis*: mit Blutgefäßen

*Clavus neurovascularis*: mit Nerven und Blutgefäßen, an dünnen Hautstellen

*Clavus neurofibrosis*: mit Nerven- und Bindegewebsfasern, meist sehr tief

*Clavus subungualis*: unter der Nagelplatte

## **9.5 Hyperhidrosis/Bromhidrosis**

Man spricht von Hyperhidrosis, wenn das Schwitzen über das zur Wärmeregulation notwendige Maß hinausgeht. Auftreten von Mazeration besonders zwischen den Zehen ist eine häufige Folgeerscheinung. Zudem ist feuchte Haut an Füßen und Händen ein idealer Nährboden für Sekundärinfektionen durch Bakterien, Viren oder Pilze.

[vgl. Hellmut Ruck, 2012]

## **9.6 Keratoma sulcatum**

Das Keratoma sulcatum ist eine bakterielle Infektion - die Fußsohlenhaut ist weißlich mazeriert und es kommt zu grübchenförmigen Hornhautdefekten. Geruchsbildende Substanzen werden freigesetzt und verursachen den typischen, als äußerst unangenehm empfundenen Fußschweiß (Bromhidrose).

[vgl. Hellmut Ruck, 2012]

## **9.7 Gramnegativer Fußinfekt**

Ausgelöst wird der gramnegative Fußinfekt durch gramnegative Keime, häufiger Erreger ist der *Pseudomonas aeruginosa*. Nicht selten geht der Infektion eine Mykose des Fußes voraus, so dass eine Mischinfektion vorliegt. Vor allem die Zehenzwischenräume zeigen ein ausgeprägtes Ödem sowie eine schmerzende, nässende Rötung, die im Verlauf verkrustet.

Ursachen sind vor allem Hyperhidrose und okklusive Fußbekleidung.

[vgl. Hellmut Ruck, 2012]

## **9.8 Fußpilz (Tinea Pedis)**

Tinea Pedis ist eine Pilzinfektion, die meistens die Zwischenzehenräume und die Fußsohle betrifft. Symptomatisch sind

Juckreiz, Rötung, Schuppung und Mazeration. Übertragung geschieht meistens in Schwimmbädern, Saunen oder Hotelteppichböden. Bei intakter Haut verhindert der Säureschutzmantel das Eindringen von Pilzsporen.

## **10. Veränderungen an Haut und Nägel**

### **10.1 Eingewachsener Nagel (Unguis incarnatus)**

Beim eingewachsenen Nagel sitzt die Nagelplatte tief im Nagelbett mit einwärts gekrümmten seitlichen Nagelrändern, die vom seitlichen Nagelwall überdeckt werden. Dadurch können die vorderen Ecken der Nagelplatte nicht mehr frei vorwachsen, sondern dringen in das Gewebe des Nagelwalls ein. Unbehandelt kommt es zu heftigen und sehr schmerzhaften, entzündlichen Reaktionen.

Hauptursachen sind unsachgemäßes Schneiden der Nägel, enges Schuhwerk, Fehlstellungen des Fußes und der Zehen.

[vgl. Anke Niederau, 2016]

#### 10.1.1 Entzündlich-nicht eitrig

Der tiefsitzende seitliche Nagelrand übt einen Druck auf den Nagelfalz aus und es kommt zu einer Entzündungsreaktion mit klassischen Entzündungszeichen im Bereich des Nagelfalzes und des Nagelwalls.

[vgl. Anke Niederau, 2016]

#### 10.1.2 Entzündlich-eitrig

Durch die fortschreitende Entzündung dringen Bakterien in den Falz ein und verursachen eine akute Paronychie (Eiterung im Nagelfalz und unter der Nagelplatte). Häufig entleert sich das eitrige Sekret spontan aus dem Falz.

[vgl. Anke Niederau, 2016]

#### 10.1.3 Entzündlich eitrig mit Granulationsgewebe

Beim entzündeten Unguis incarnatus im fortgeschrittenen Stadium entsteht granulierendes Gewebe. Es bildet sich gut durchblutetes Granulationsgewebe aus und dieses kann sich über die Nagelplatte ausdehnen.

[vgl. Anke Niederau, 2016]

## **10.2 Nagelpilz (Onychomykose)**

Eine Onychomykose ist eine Infektion der Nägel, die meist durch Pilze (Fadenpilze, Hefe- oder Schimmelpilze) verursacht wird.

Die Onychomykose beginnt meist im distalen Bereich der Nagelplatte. Unbehandelt kann der Nagelpilz zur kompletten Zerstörung der Nagelplatte führen.

Durch die zunehmende Nageldicke kann es zu Schmerzen, eingewachsenem Nagel oder zu Nagelbettentzündungen kommen. Der Nagelpilz ist ein weit verbreitetes Gesundheitsproblem, bis zu zwei Drittel der Erwachsenen sind betroffen.

## **10.3 Nagelhämatom (Subunguales Hämatom)**

Darunter versteht man einen Bluterguss unter dem Nagel, der sehr schmerzhaft sein kann. Ein subunguales Hämatom entsteht meist durch einen traumatischen Druck. Einklemmungen oder Quetschungen führen zum Zerreißen von Blutgefäßen. Das Blut kann meistens nicht nach außen entweichen, der Nagel wird dadurch angehoben und verfärbt sich.

## **10.4 Nagelfalzentzündung (Paronychie/Panaritium)**

Eine Paronychie ist eine schmerzhaft entzündete Umgebung im Bereich des Nagelwalls. Die Umgebung ist hochgradig entzündet.

Die häufigste Ursache ist eine Infektion mit Mikroorganismen, meist Staphylokokken.

## **10.5 Diabetisch-neuropathische Onychopathie**

Dies bezeichnet eine pathologische Veränderung an den Zehennägeln im Rahmen des Diabetischen Fußsyndroms. Die Ursache ist eine nervale Versorgungsstörung der Nagelmatrix und somit eine Störung des Nagelwachstums. Die Folgen sind unkontrolliertes Nagelwachstum, die Nagelplatte verdickt sich. Häufig werden diese Veränderungen mit einer Onychomykose verwechselt.

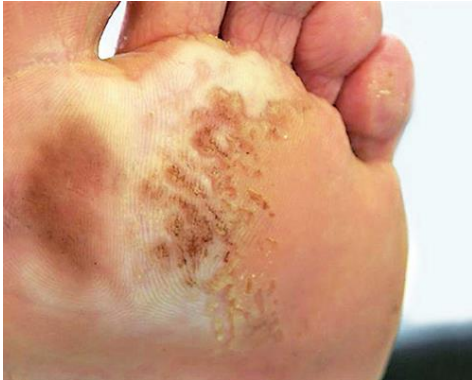Eine gefürchtete Komplikation sind Verletzungen im Bereich der Nägel. Durch unsachgemäße Fußpflege kann es zu Verletzungen der Nagelhaut kommen. Dadurch können Panaritien, Ulzerationen, subunguale Abszesse und Fistelbildungen entstehen.

[vgl. Anke Niederau, 2016]



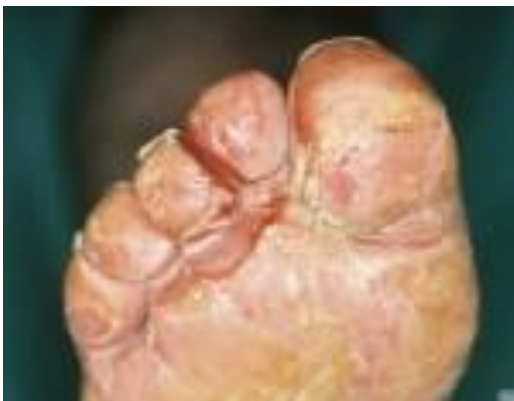## **11. Beispiele für Hauterkrankungen und Wunden, die den Kompetenzbereich der Fußpflege überschreiten**

### **11.1 Keratoma sulcatum**



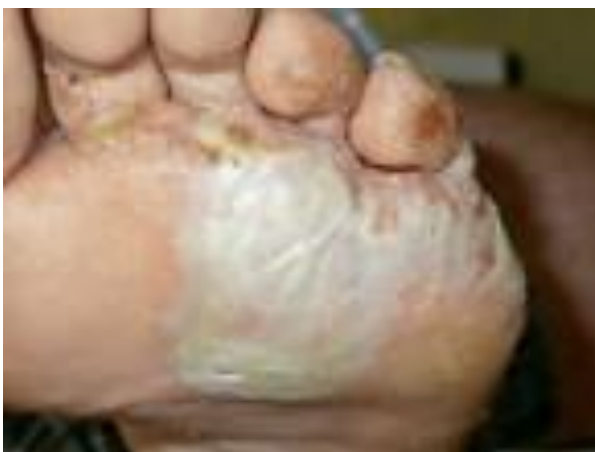<http://www.podologie.de/bakterielle-infektion-der-hornschicht/>

### **11.2 Gramnegativer Fußinfekt**



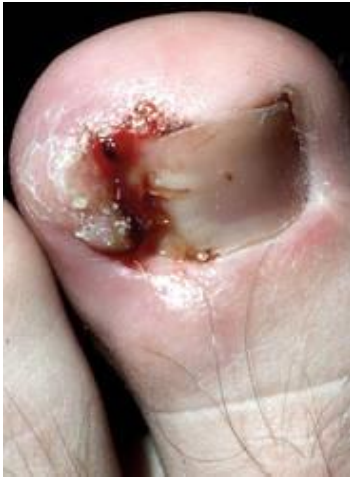<http://www.enzyklopaedie-dermatologie.de/artikel?id=1449>

### **11.3 Fußpilz**



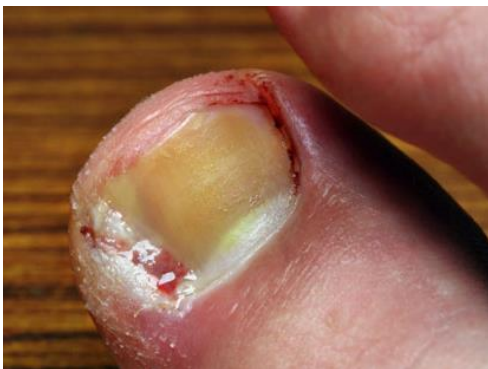<http://www.allgemeinarzt-online.de/a/1757792>

#### **11.4 Unguis incarnatus**



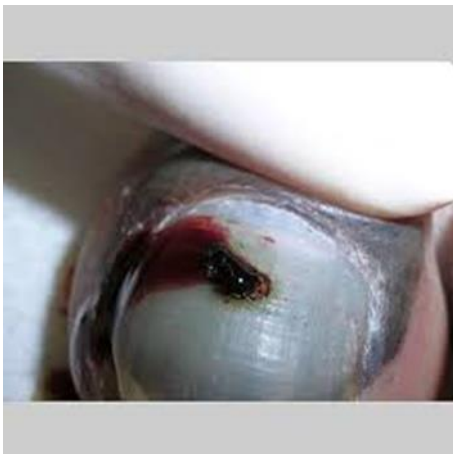
<http://www.hautsache.at/deutsch/dermatologie/eingewachsener-nagel.html>

#### **11.5 Panaritium**



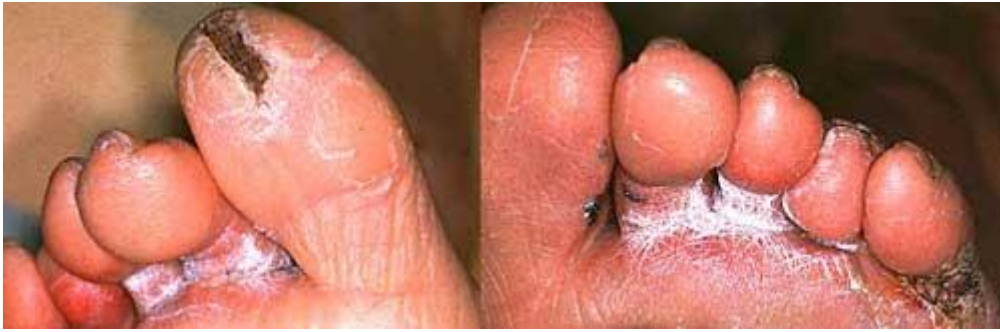<http://www.praxisvita.de/nagelbettentzündung>

#### **11.6 Subunguales Hämatom**



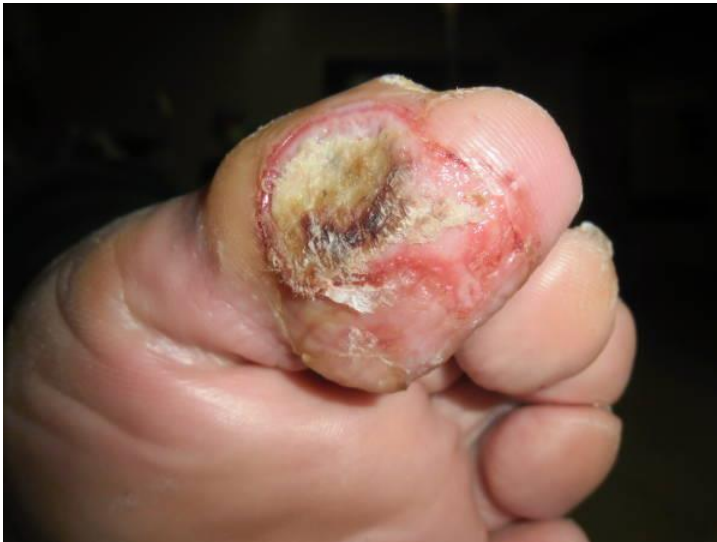[https://www.insel.ch/fileadmin/inselspital/users/Bildung/Weiterbildung/Grand\\_Pr ix\\_Bern\\_PAO.pdf](https://www.insel.ch/fileadmin/inselspital/users/Bildung/Weiterbildung/Grand_Pr ix_Bern_PAO.pdf)

## 11.7 Trophische Störungen der Haut bei Diabetes mellitus



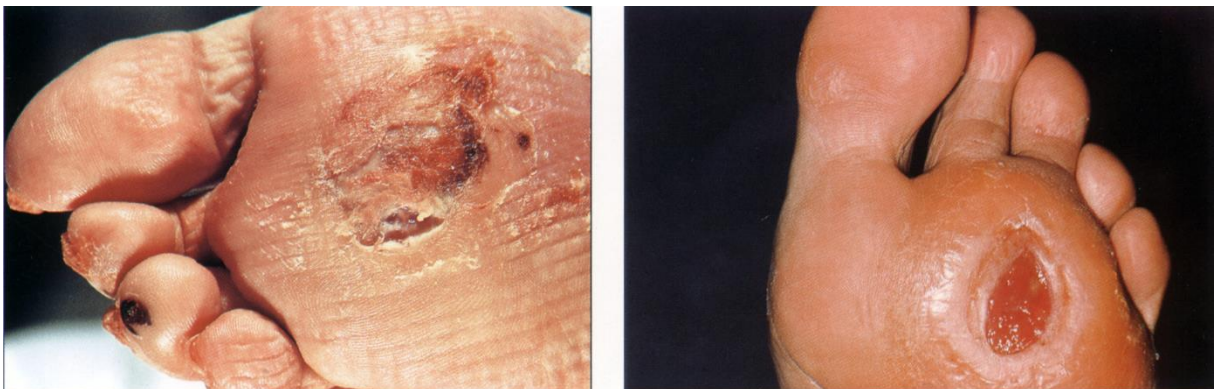[https://megru.ch/j3/plain/pat/pat\\_ID2\\_m0.html](https://megru.ch/j3/plain/pat/pat_ID2_m0.html)

## 11.8 Diabetischer Fuß – Druckulcus



<http://pictures.doccheck.com/de/photo/21403-diabetischer-fuss>

## 11.9 Malum perforans



<http://edoc.hu-berlin.de/dissertationen/surminski-oleg-2003-03-20/HTML/chapter1.html>

## **12. Ausbildung Fußpflege in Österreich**

In Österreich gibt es verschiedene Wege, um die Ausbildung für Fußpflege zu absolvieren:

- Als zweijährige Lehre
- Ausbildung über die Wirtschaftskammer (Dauer: einige Wochen)
- Private Institutionen (Dauer: einige Wochen)

Die Anzahl der Lehrstunden beträgt bei allen Ausbildungsmöglichkeiten 470 Unterrichtseinheiten.

Die Ausbildung befähigt die Berufsausübung in Fußpflegesalons, Thermen, Kuranstalten sowie in Seniorenheimen oder Krankenhäusern. Nach einer mindestens zweijährigen fachlichen Tätigkeit und Ablegung der Lehrabschluss- und der Befähigungsprüfung, kann das Gewerbe der Fußpflege selbständig ausgeübt werden.

Bei abgeschlossenem Medizinstudium oder erfolgreicher Absolvierung der Ausbildung im gehobenen Dienst der Gesundheits- und Krankenpflege ist ein Jahr fachliche Tätigkeit nachzuweisen.

## **13. Definition verschiedener Begriffe in der Fußpflege**

### **Diabetische Fußpflege**

Für die Diabetische Fußpflege muss man verpflichtend keinen zusätzlichen Kurs absolvieren. Im Schadensfall wird allerdings überprüft, ob eine Fortbildung für das Arbeiten am Diabetischen Fuß gemacht wurde.

### **Podologische Fußpflege**

Voraussetzung für die Bezeichnung Podologe / Podologin ist ein aufrechter Gewerbeschein. Ein Podologe arbeitet ausschließlich mit sterilisierten Instrumenten.

### **Medizinische Fußpflege**

Diese Formulierung darf in Österreich nicht verwendet werden, da die Bezeichnung „medizinisch“, anders als in Deutschland, den Ärzten vorbehalten ist.

# Berufsbild

für den Lehrberuf

## Fußpfleger/-in

Lehrzeit 2 Jahre  
BGBl. Nr. 637/96  
1.Jänner 1997

### Berufsprofil

Durch die Berufsausbildung im Lehrbetrieb und in der Berufsschule soll der ausgebildete Lehrling befähigt werden, die nachfolgenden Tätigkeiten fachgerecht, selbständig und eigenverantwortlich auszuführen:

1. Handhaben und Instandhalten der zu verwendenden Instrumente, Apparate, Geräte, Einrichtungen und Arbeitsbehelfe,
  2. Fachkundiges, fallbezogenes Beratungs- und Verkaufsgespräch
  3. Beurteilung der Haut aus fußpflegerischer Sicht,
  4. Anwenden physikalischer Fußpflege (Elektrizität, Wasser, Licht, Wärme und Kälte,
  5. Fußmassage, Beinmassage (ausgenommen Massage zu Heilzwecken), Kräutermanagement, Verabreichen von Fußbädern
  6. Behandeln und Normalisieren aller Nagelveränderungen und Nageldeformationen an den Zehennägeln,
  7. Schneiden, Schleifen, Feilen, Fräsen und Lackieren der Zehennägel,
  8. Entfernen von Verhärtungen, Schwielen, Hühneraugen und verhornten Hautstellen,
  9. Anlegen von Druckschutzverbänden und Kompressen,
  10. Hand- und Nagelpflege,
  11. Behandeln des Alters- und Diabetikerfußes,
- Erkennen und Berücksichtigen von Varizen, Erfrierungen sowie Haut- und Nagelmykosen

## **14. Podologische Ausbildung in Deutschland**

In Deutschland kann die Ausbildung nur an staatlich anerkannten Schulen für Podologie absolviert werden.

Möglich ist die Ausbildung entweder in Vollzeit (zwei Jahre) oder in Teilzeit (drei Jahre).

Die Anzahl der Lehrstunden beträgt 2000 Unterrichtseinheiten, zusätzlich 1000 Stunden Praktikum. Davon müssen mindestens 280 Stunden in einer unter ärztlicher Anleitung stehenden Abteilung in internistischen, in dermatologischen und in orthopädischen Kliniken oder entsprechenden Ambulanzen geleistet werden.

## **15. Berufsbild Podologie**

Der Ausdruck Podologie stammt aus dem Griechischen und bedeutet die nichtärztliche Heilkunde am Fuß.

Podologie grenzt sich deutlich von der kosmetischen Fußpflege ab.

Die podologische (medizinische) Fußpflege ist die präventive, therapeutische und rehabilitative Behandlung am gesunden, von Schädigungen bedrohten oder bereits geschädigten Fuß.

Die kosmetische Fußpflege hingegen ist die Ausübung der pflegerischen und dekorativen Maßnahmen am gesunden Fuß.

Das Tätigkeitsfeld des Podologen ist vergleichbar mit dem des Fußpflegers in Österreich. Der Unterschied liegt in der Dauer und Qualität der Ausbildung.

In Deutschland gibt es, anders als in Österreich, seit 2002 ein Gesetz, das das Berufsbild des Podologen bundeseinheitlich regelt.

In Österreich regelt die Landesinnung die rechtlichen Rahmenbedingungen nicht nur für den Bereich Fußpflege, sondern ist gleichzeitig auch für die Gewerbe Kosmetik und Massage zuständig.

## 16. Fallbeispiel

Druckulcus, 68-jähriger Diabetiker

Herr E. war zur Fußpflege in meiner podologischen Praxis. Er ist seit Jahren Typ 2 Diabetiker und insulinpflichtig.

Die bisherige Therapie: Baneocin Salbe und Pflasterverband einmal pro Woche durch den Hausarzt.

Durch meine Kontakte zu meinen ehemaligen Mitarbeitern der Hauskrankenpflege konnte ich ihm eine Wundversorgung mit ausgebildeten Wundmanagern ermöglichen.

### 16.1 Fallbeispiel bei Aufnahme

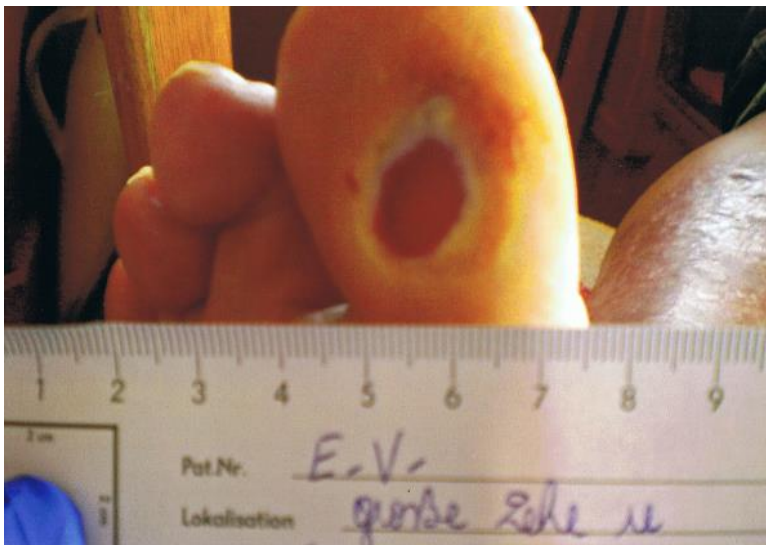

Foto: Hauskrankenpflege Braunau, 04.04.16

Wundumgebung: Intakte Haut

Wundrand: Mazeriert

Wundgrund: Gut durchblutetes Granulationsgewebe

Wundexsudat: Mäßig, serös

Infektzeichen: Keine

Wundgröße: ca. 1 x 1,5 cm

Wundversorgung: Wundreinigung mit Prontosan, Wundrandschutz mit Zinkcreme, Medihoney Wundgel, Alginat als Wundfüller, Wundverband mit Allevyn. Orthopädischer Schuh mit spezieller Druckentlastung empfohlen.



## 16.2 Fallbeispiel nach sieben Wochen

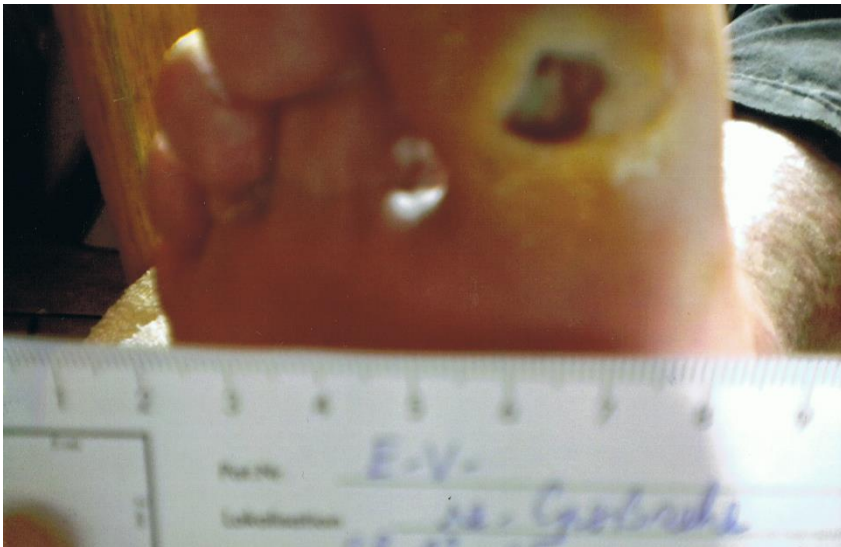


Foto: Hauskrankenpflege Braunau, 27.05.16

Wundumgebung: Hyperkeratosen

Wundrand: Mazeriert

Wundgrund: Am linken Rand Fibrinbeläge, sonst granulierend

Wundexsudat: Mäßig, serös

Infektzeichen: Keine

Wundgröße: ca. 1 x 1 cm

Wundversorgung: Entfernen der Hyperkeratosen, Wundreinigung mit Prontosan, Wundrandschutz mit Zinkcreme, Medihoney Wundgel, Alginat als Wundfüller, Wundverband mit Allevyn

Herr E. wurde in der Zwischenzeit auch in der Wundambulanz im LKH-Salzburg vorgestellt, vor allem, um die Durchblutungssituation abzuklären. In Zusammenarbeit mit der Wundambulanz wurde die bisherige Therapie fortgesetzt.



### 16.3 Fallbeispiel nach weiteren zehn Wochen

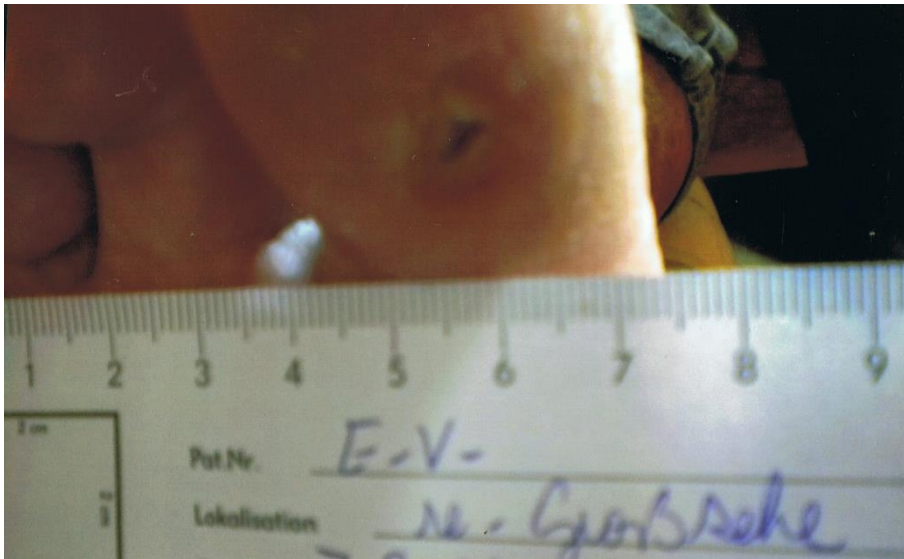


Foto: Hauskrankenpflege Braunau, 01.08.16

Wunde fast verheilt, Wundgröße ca. 3 x 3 mm

Wundversorgung: Wundreinigung mit Pronotsan, Medihoney Wundgel, Alleynverband

In den ersten Wochen hatte Herr E. noch Schwierigkeiten bei der Umstellung auf den orthopädischen Schuh. Bisher trug er ausgetretene Sandalen oder Hausschuhe. Heute möchte er auf den angefertigten Schuh nicht mehr verzichten.

## **17. Zusammenfassung**

Die Aufgabe der Fußpflege liegt vor allem in der Gesunderhaltung der Füße durch Vorbeuge- und Therapiemaßnahmen. Aufgrund der Ausbildung sollen in der Fußpflege Krankheitssymptome und orthopädische Probleme erkannt, müssen aber zur Abklärung an den Facharzt verwiesen werden.

Von großer Bedeutung neben einer professionellen und kompetenten Betreuung ist das Wissen um den eigenen Kompetenzbereich.

Sobald Wunden zu versorgen sind, darf in der Fußpflege nur die Erstversorgung in Form eines Schutzverbandes durchgeführt werden.

Wie die Recherchen gezeigt haben, wird die Fußpflege häufig mit Entzündungen, Hauterkrankungen, Wunden und Verletzungen konfrontiert.

## **18. Schlussfolgerung**

Um eine optimale Betreuung zu gewährleisten, wäre Wundmanagement in der Fußpflege erstrebenswert. Hauterkrankungen und Wunden benötigen eine hohe Kompetenz und eine fachgerechte Behandlung. Die Voraussetzung ist das Diplom für Allgemeine Gesundheits- und Krankenpflege und idealerweise die Zusatzausbildung zum Wundmanagement.

Die Probleme in der Fußpflege nehmen nicht nur aufgrund der demografischen Entwicklung zu. Krankheiten wie Diabetes und Adipositas mit ihren Folgen und Komplikationen sind im Vormarsch. Dies bedeutet, dass auch die Fußpflege vor immer größer werdende Herausforderungen gestellt wird.

Der diabetische Fuß ist eine der gravierendsten und kostenintensivsten Komplikation des Diabetes mellitus. Laut Österreichischer Diabetesgesellschaft werden in Österreich 2500 Amputationen pro Jahr durchgeführt.

Wundmanagement in der Fußpflege würde eine sinnvolle Ergänzung in der interdisziplinären Behandlung und Betreuung von Diabetikern darstellen. Dies hätte nicht nur medizinische sondern auch ökonomische Effekte. Durch die professionelle Handlungskompetenz sowohl in der Wundprävention als auch in der Wundbehandlung könnte das diabetische Fußsyndrom so frühzeitig erkannt und Spät komplikationen weitgehend reduziert werden.

## **Literaturverzeichnis**

### **Bücher**

Hellmut Ruck (2012): Handbuch für die medizinische Fußpflege. Haug

Anke Niederau (2016): Das große Buch der Nagelerkrankungen. Verlag Neuer Merkur GmbH

### **Internetrecherche**

[http://epub.uni-regensburg.de/28642/1/Dissertation-Online\(1\).pdf](http://epub.uni-regensburg.de/28642/1/Dissertation-Online(1).pdf)

[http://www.medilogic.com/uploads/media/Juhnke\\_Endo\\_Exo\\_Femurprothese.pdf](http://www.medilogic.com/uploads/media/Juhnke_Endo_Exo_Femurprothese.pdf)

<http://edoc.hu-berlin.de/dissertationen/guenter-uwe-2000-05-18/PDF/Guenter.pdf>

### **Bildernachweis**

[http://www.apotheken-umschau.de/Fuesse/Fersenschmerz-Wissenswertes-zur-Anatomie-der-Ferse--54946\\_2.html](http://www.apotheken-umschau.de/Fuesse/Fersenschmerz-Wissenswertes-zur-Anatomie-der-Ferse--54946_2.html)

<http://www.netklinik.de/orthopaedie/fuss.htm>

[http://www.la-coaching-academy.de/2009\\_trainingslehre/2009-01-10-die-fuesse-sind-das-hoechste-gut.php](http://www.la-coaching-academy.de/2009_trainingslehre/2009-01-10-die-fuesse-sind-das-hoechste-gut.php)

<http://www.fitpartner.de/index.php?id=97>

[http://wiki.ifs-tud.de/\\_media/biomechanik/projekte/ss2013/abk.\\_8\\_phasen.png?cache=](http://wiki.ifs-tud.de/_media/biomechanik/projekte/ss2013/abk._8_phasen.png?cache=)

<http://www.apotheken-umschau.de/Fuesse/Was-hilft-bei-Spreiz--Senk--und-Plattfuss-173985.html>

<http://www.bandagenspezialist.de/shop/schuheinlagen/>

Verlagerung der Mittelfußköpfchen beim Spreizfuß (Quelle: Jahs, Disorders of the foot, Sauters, 1982)

<http://www.halluxinfo.de/vorfuss/hallux-valgus/index.html>

[Sanihaus.ch/wiki/gelenke/fuss-zehen/krallen-hammerzehen/](http://Sanihaus.ch/wiki/gelenke/fuss-zehen/krallen-hammerzehen/)

<http://edoc.hu-berlin.de/dissertationen/surminski-oleg-2003-03-20/HTML/chapter1.html>

<http://www.diabsite.de/aktuelles/nachrichten/2013/130725b.html>

<http://www.medmedia.at/diabetes-forum/diabetes-pavk-prognostische-implikationen/>

<http://www.podologie.de/bakterielle-infektion-der-hornschicht/>

<http://www.enzyklopaedie-dermatologie.de/artikel?id=1449>

<http://www.allgemeinarzt-online.de/a/1757792>

<http://www.hautsache.at/deutsch/dermatologie/eingewachsener-nagel.html>

<http://www.praxisvita.de/nagelbettentzündung>

[https://www.insel.ch/fileadmin/inselspital/users/Bildung/Weiterbildung/Grand\\_Prix\\_Bern\\_PAO.pdf](https://www.insel.ch/fileadmin/inselspital/users/Bildung/Weiterbildung/Grand_Prix_Bern_PAO.pdf)

[https://megru.ch/j3/plain/pat/pat\\_ID2\\_m0.html](https://megru.ch/j3/plain/pat/pat_ID2_m0.html)

<http://pictures.doccheck.com/de/photo/21403-diabetischer-fuss>

[http://www.apotheken-umschau.de/Fuesse/Fersensporen-Ursachen-11738\\_2.html](http://www.apotheken-umschau.de/Fuesse/Fersensporen-Ursachen-11738_2.html)

<http://chiropraktor-haus.de/schmerzen/fussschmerzen/>

<http://edoc.hu-berlin.de/dissertationen/surminski-oleg-2003-03-20/HTML/chapter1.html>

<http://orthotic.ca/blog/page/2/>

## **Eidesstattliche Erklärung**

Ich erkläre, dass die vorliegende Arbeit von mir selbst verfasst wurde und ich ausschließlich die angegebenen Werke und Hilfsmittel verwendet habe.

Handenberg, September 2016